Lane Medical Library

Aus dem patholog. Institut der Kgl. Universität Greifswald.

Untersuchungen über die Structur des normalen und des pathologisch veränderten Knorpels.

Inaugural-Dissertation

zur

Erlangung der Doctorwürde

in der

Medicin, Chirurgie und Geburtshülfe,

welche

nebst beigefügten Thesen

mit Zustimmung der Hohen Medicinischen Facultät

der Königl. Universität zu Greifswald

am

Sonnabend, den 2. April 1892,

Mittags 1 Uhr,

öffentlich verteidigen wird

Heinrich Tenderich

aus Hervest.

Opponenten:

Herr Dr. med. J. Hamm.
Herr Dr. med. F. Martens.
Herr cand. med. W. Silberkuhl.

Greifswald.
Druck von Julius Abel.
1892.

Digitized by the Internet Archive
in 2026

https://archive.org/details/IA40154003_0276

Seiner lieben Mutter

und

dem Andenken seines unvergesslichen Vaters.

in Liebe und Dankbarkeit

gewidmet

von

Verfasser.

Das Knorpelgewebe ist in den letzten Jahrzehnten der Gegenstand von zahlreichen Untersuchungen nach den verschiedensten Seiten hin gewesen. Dass aber keine Klärung eingetreten, beweisen die verschiedenen Ansichten, welche sich über dieses, so einfach scheinende Gewebe erhalten haben. Der Zweck dieser Arbeit ist es nicht, allen nicht entschiedenen Fragen näher zu treten, die angestellten Untersuchungen bezwecken vor allem die Kenntnis der Bildung und des Wesens der Grundsubstanz des Knorpels der Lösung entgegenzuführen. Nachdem durch die Arbeit meines hochverehrten Lehrers, des Herrn Professor Grawitz: „Über schlummernde Zellen des Bindegewebes und ihr Verhalten bei progessiven und regressiven Ernährungsstörungen" der Nachweis geliefert wurde, dass sowohl bei der normalen Entwicklung des Bindegewebes als auch bei Bildung pathologischen Narbengewebes zahlreiche Zellen in eine fasrige Beschaffenheit übergehen, dass ferner dieser Übergang nicht, wie bisher angenommen wurde, ein Untergang der zelligen Natur der Fasern, sondern eine Art Schlummerzustand, aus welchem sie auf Grund verschieden wirkender Ursachen wieder erwachen können, lag es nahe, auch die anderen Bindesubstanzen in dieser Beziehung einer näheren Untersuchung zu unterziehen. So bin ich nun auf Anregung und mit der gütigen Unterstützung meines hochverehrten Lehrers im hiesigen pathologischen Institute dieser Frage in Bezug auf das Knorpelgewebe näher getreten und habe dabei die Überzeugung gewonnen, dass jene für das Binde-

gewebe aufgestellten Sätze auch auf das Knorpelgewebe zu übertragen sind.

Kurz gefasst sind die Resultate der Untersuchungen, abgesehen von neuen Ergebnissen beim Knochenwachstum und verschiedenen pathologischen Vorgängen im Knorpel in folgenden zwei Sätzen ausgedrückt.

1) Die Knorpelgrundsubstanz ist ein Umwandlungs-, kein Abscheidungsproduct der Zellen.

2) Die Knorpelgrundsubstanz hat ihren zelligen Charakter nicht verloren, sondern sie ist im Stande, unter gesteigerter oder herabgesetzter Ernährung wieder zellig zu werden.

Bevor ich nun den Beweis für die hier aufgestellten Sätze antrete, beabsichtige ich kurz auf die bezügliche Litteratur einzugehen. In Bezug auf den zweiten aufgestellten Satz bin ich in der glücklichen Lage, neben der angeführten Arbeit von Grawitz nur noch die Arbeit von Viering: „Experimentelle Untersuchung über Regeneration des Sehnengewebes“ erwähnen zu brauchen, da ich sonst nirgends in der Litteratur diesen Gedanken auch nur angedeutet finde.

Nicht so leicht macht es mir die Litteratur, welche sich auf den ersten Satz bezieht. Untersucht und geschrieben ist über Bildung der Knorpelgrundsubstanz seit der Zeit, als man Kenntnis vom zelligen Aufbau des tierischen Organismus bekommen hatte.

Und so ist die diesbezügliche Litteratur eine so reichhaltige geworden, dass es unmöglich und auch völlig verfehlt sein würde, bei dieser kurzen Arbeit, die in keiner Weise den Anspruch auf Vollständigkeit machen will, mehr als eine historische Skizze zu geben.

Der Ansicht Schwanns, dass Zellen und Intercellularsubstanz unabhängig einander an Volumen zunehmen, trat Henle dadurch entgegen, dass er für die Bildung der

Knorpelgrundsubstanz zwei Modificationen annahm. Sie entsteht nach ihm:

1) Unmittelbar durch Auflagerung neuer Schichten an die Oberfläche bei Vergrösserung des Knorpels.

3) Mittelbar dadurch, dass die Zellwände sich verdicken und mit der Intercellularsubstanz verschmelzen.

Als nun durch Remak die Unrichtigkeit der Schwann und Schleiden'schen Ansichten über extracelluläre Bildung von Gewebselementen nachgewiesen war und in dieser Beziehung auch das Knochengewebe von ihm einer näheren Untersuchung gewürdigt wurde, kam er zu der Überzeugung, dass auch die Knorpelgrundsubstanz secundär entstehe, ein Product der Zellen sei. Die Entstehung derselben dachte er sich in folgender Weise: Die Knorpelzelle hat nach ihm wie die Pflanzenzelle eine Membran und einen Primordialschlauch. Zwischen beiden wird die Knorpelgrundsubstanz abgelagert. Die äussere Membran schwindet hierauf und die Schalen der „Parietalsubstanz" werden durch Verschmelzung untereinander zur Intercellularsubstanz. Während die erste Ansicht bis jetzt bestehen blieb, erfuhr die zweite lebhaften Widerspruch.

Man nahm für die Art und Weise der Entstehung die verschiedensten Theorien an, die jedoch alle insofern übereinstimmten, dass sich der Streit darum drehte, ob die Grundsubstanz Abscheidungsproduct der Zellen oder umgewandelte Zelloberflächen sei. Die von Heidenhain und Fürstenberg angegebenen Versuche, nach denen sich die Intercellularsubstanz ganz und gar in um die Zellen concentrisch geschichtete Kreise zerlegen lasse, fand für beide sich entgegenstehenden Ansichten seine Deutung. Diese Ansichten sind im wesentlichen neben einer von Kölliker vertretenen die herrschenden geblieben. Diesem Forscher gelang es nicht, verschiedene Knorpel in

der von Heidenhain und Fürstenberg angegebenen Weise zu zerlegen und er nahm für die Entstehung der Grundsubstanz noch einen neuen Modus an.

Nach ihm entsteht die Intercellularsubstanz neben chondrogener Metamorphose der Zelloberflächen auch durch eine durch Lebensthätigkeit der Zellen hervorgerufene Umwandlung der embryonalen Ernährungsflüssigkeit zu Grundsubstanz. Zu allen diesen Ansichten kam nun endlich Spina noch mit einer bis jetzt wenig beachteten neuen hinzu. Dieser nahm für die Entstehung der Grundsubstanz eine Umwandlung von Zelloberflächen und dazu noch eine Umwandlung von ganzen Zellen in Intercellularsubstanz an.

Zu einem ähnlichen Resultate bin auch ich durch meine Untersuchungen über Bildung der Grundsubstanz gekommen, doch werde ich noch eine dritte neue Art der Umwandlung von Zellteilen hinzu fügen müssen.

Den Vergleich, den Spina zwischen jugendlichem und altem Knorpel sieht und die nach ihm daraus entstehenden Folgerungen kann ich voll und ganz bestätigen.

Beim Knorpel selbst älterer Embryonen ist die Zelle gross, Intercellularsubstanz wenig vorhanden, bei alten Individuen die Zelle klein und in der Grundsubstanz wenig Zellen vorhanden. Wenn nun auch auf die Volumenzunahme des Knorpels Rücksicht genommen werden soll, so ist doch der Unterschied zwischen früher und später in einem Gesichtsfelde auftretenden Zellen in Bezug auf Zahl und Grösse, erst recht wenn man noch hinzuzieht, wie viel neue Zahlen während des Wachstums durch Zellvermehrung entstanden sind, ein so auffallender, dass man unwillkürlich an ein Verschwinden von Zellen denkt, an ein Verschwinden zur Grundsubstanz. Doch dies soll kein Beweis für meine Behauptung, aber es soll doch diese Thatsache angeführt werden, da sie den aufgestellten

Satz wahrscheinlich macht. Das eigentliche Beweismaterial liegt erst in der direkten Beobachtung der Umwandlung der Zellen zur Grundsubstanz, wie in den vier zuerst folgenden Protocollen näher beschrieben werden soll. Die anderen fünf sollen zum Beweise des zweiten Satzes dienen. Zugleich werden die in diesen Protocollen niedergelegten Beobachtungen Knochenwachstum und verschiedene pathologische Vorgänge uns in ganz anderem Lichte erscheinen lassen.

I.

Perichondrium - Knorpelgrenze vom Rippenknorpel eines 1 Tag alten Kindes.

Zur genaueren Untersuchung der Übergangszone zwischen Knorpel und Perichondrium wurde ein Stück aus der Übergangsstelle in Flemming'sche Lösung und Alkohol gehärtet, in Paraffin eingebettet und die Schnitte in Saffranin gefärbt.

Bei schwacher Vergrösserung erkennt man ein ganz intensiv gefärbtes Knorpelstück mit hellen Lücken, in denen sich geschrumpfte Zellen befinden. Zwischen diesem und einem deutlich faserigem Gewebe ist eine Übergangszone, welche rosarot gefärbt ist. Eine ähnliche Farbe hat auch das Perichondrium angenommen.

Bei starker Vergrösserung erkennt man in dem dunkelrot gefärbten Knorpelstück in homogener Intercellularsubstanz längliche, spindelförmige und einzelne runde und auch ovale Zellen. Die Übergangszone ist viel zellenreicher und die Zellen zeigen im Gegensatz zu den vorher geschilderten viel öfter runde Gestalt, wodurch das Gewebe dem embryonalen in den Anfangsstadien der Entwickelung ähnlich ist. Gleich an den intensiv rot gefärbten Partien bietet die Grundsubstanz auch in dieser Zone wenig Charakteristisches. Nur hier und da liegt in einer Art von

Balkennetz, das aus Grundsubstanz besteht, eine Andeutung von Kern. Dort aber, wo sie in das Perichondrium übergeht, liegt Zelle an Zelle und von Grundsubstanz ist im Vergleich zu den vorher erwähnten Partien kaum die Rede. Die schmalen, schlanken Leisten zwischen den einzelnen runden Zellen mit deutlichem Kern lassen sich öfter so auflösen, dass sie als schlanker Kern, dessen Enden spitz auslaufen zu erkennen sind. Zuweilen ist die ganze Umgrenzung einer Zelle noch in solche Kerne, oder auch in Zellen mit diffus abgegrenztem Zellenleib zu zerlegen. Diese Zellleiber haben dann, gleich wie die Grundsubstanz weniger Farbstoff angenommen als die normalen Knorpelzellen und sie sind von der Grundsubstanz kaum zu unterscheiden. Nach der äusseren Grenze zu nehmen die Zellen an Zahl ab. Die Zellleiber nehmen eine längliche Form an und es zeigt sich in ihnen eine leichte Auffaserung. Ferner trifft man im faserigen Gewebe schlanke, freie Kerne. Öfter sind sie lang ausgezogen und haben dann dieselbe Form, wie die wellig verlaufenden Fasern und unterscheiden sich von diesen nur durch eine stärkere Färbung und eine etwas grössere Breite. Ihrer Lage nach findet man solche Kerne in und an den Fasern.

Epikrise.

Nicht der intensiv rot gefärbte Knorpel, sondern die Übergangszone zwischen Knorpel und Perichondrium und das Perichondrium selbst soll hier einer näheren Betrachtung unterzogen werden. Jene zellenreiche Partie, welche mit dem embryonalen Knorpelgewebe in seinen Anfangsstadien verglichen wurde, ist jedenfalls das jüngste, von dem, wie der allmählige Übergang zeigt, eine Umbildung in Perichondrium und Knorpel stattfindet, in der Weise, dass erst Zellleib und dann Zellkern ein faseriges Aussehen erhält. Nach dem Knorpel zu ist jene nicht so intensiv rot gefärbte

Partie das jüngere Gewebe und hier an der Übergangszone ist auch die Umbildung, wenn auch nicht so gut wie beim Callus in seinen Anfangsstadien zu verfolgen; die Zellen werden zum Teil länglich spindelförmig und schicken eine Faser als junge Intercellularsubstanz um benachbarte Knorpelzellen. Oder sie werden so zur Grundsubstanz ohne Veränderung der Form, indem sich ihre Fähigkeit, Farbstoff anzunehmen, vermindert und die Zellcontouren allmählig und undeutlich werden. Bei dieser Umwandlung wird zuerst Zellleib und dann Kerrn zur Grundsubstanz, denn nur so ist das Vorkommen der freien Kerne zu erklären. Derselbe Vorgang der Umbildung wird in den nächsten drei Protokollen noch genauer beschrieben werden.

II.

Rippenknorpel eines ein Tag alten Kindes aus der Nähe des Sternums. Das Präparat wurde 24 Stunden nach dem Tode in Flemmingsche Lösung gelegt und nach Entwässerung in Alkohol aufbewahrt. Die mit dem Gefriermikrotom gemachten Schnitte wurden in 0,5 % Saffraninlösung gefärbt und in eben mit Essigsäure angesäuertem Wasser entfärbt und in Kali aceticum untersucht.

Schwache Vergrösserung. Das Präparat ist äusserst zellenreich. Die Zellen haben meist längliche, spindelförmige Gestalt, teilweise auch dreieckige Form. Es finden sich ferner auch einzelne runde Zellen, im Centrum weniger, mehr der Peripherie zu, besonders an der Grenze zwischen Knorpel und dem Perichondrium.

Letztes ist im Gegensatz zum Knorpelgewebe, unbekümmert von der Länge der Einwirkung des Farbstoffes, stets intensiv rot gefärbt. Der Knorpel zeigt dem Farbstoff gegenüber ein anderes Verhalten, dessen genauere Beobachtung erst bei stärkerer Vergrösserung möglich ist.

Bei schwacher Färbung liegen in heller oder schwach

rosaroter Intercellularsubtanz rot gefärbte längliche, spindelförmige Zellen. Ferner dreieckige, welche meist die Form eines lang ausgezogenen, gleichseitigen Dreiecks haben und dann zuweilen an der Basis einen kreisförmigen Ausschnitt zeigen. Diesem Ausschnitt gegenüber liegt in der Regel ein ähnliches Zellgebilde, nur durch Grundsubstanz getrennt. Öfter bilden im Anschluss an solche dreieckige Zellen mehrere unregelmässig viereckige, oder auch Zellen von den verschiedensten Formen Zellreihen, in denen immer die Zellen durch Grundsubstanz getrennt sind. Zwischen diesen reihenförmig angeordneten Zellen liegen auch runde, die den ersten embryonalen Knorpelzellen gleichen. Ferner auch stäbchenförmige, oder solche, welche einen oder mehrere Fangarme auszuschicken scheinen. Oft findet man nach den Enden dieser Zellen zu je einen Kern.

Nach der Peripherie hin nehmen die erwähnten Rundzellen an Zahl zu und sind zuerst zwischen äusserst langgezogenen spindelförmigen Zellgebilden, die genau denen gleichen, welche man in der Nähe des Perichondriums des ruhenden Knorpels antrifft, eingelagert. Dann trifft man eine Zone, welche fast nur aus Rundzellen besteht. Diese zeigt einen allmähligen Übergang in das faserige Perichondrium; die genauere Beschreibung dieser Übergangszone findet sich in dem Protokoll über Knorpel-Perichondrium-Grenze. Dieses zuletzt beschriebene Gewebe ändert sich bei verschieden starken Färbungen nur insofern, als die Farbe mehr oder minder dunkelrot erscheint. Nicht so der Knorpel. Färbt man längere Zeit, bis durch Einwirkung des Farbstoffes die ganze Grundsubstanz gelb erscheint, so erhält man auch jenes vorher beschriebene Bild, mit dem Unterschiede, dass jetzt die Grundsubstanz gelb ist, während sie vorher schwach rot erschien.

Lässt man nun den Farbstoff so lange einwirken, bis

die Grundsubstanz Spuren einer Gelbfärbung zeigt, ein Zeitpunkt, der allerdings mit einiger Schwierigkeit zu bestimmen ist, so zeigt sich im Gegensatz zu früher folgendes Bild. Die Zellen, welche im Allgemeinen noch eine rote Färbung zeigen, haben oft an der Peripherie oder jene unregelmässigen Zellgebilde an irgend einer Ecke Anfang einer Gelbfärbung. Daneben erkennt man auch völlig gelb gefärbte Zellen, oft mit noch rotem Kern (Fig. III. c.) und gelb gefärbte freie Kerne (Fig. III. d.). Jene oben erwähnten Zellen mit Kernen an den Polen haben zuweilen zwischen den Kernen die erste Spur der gelben Färbung angenommen. Öfter sind mehrere rote Zellen durch einen gelben Verbindungsstreifen von der Breite der Zellen mit einander verbunden. Dieser sticht stark gegen die heller gefärbte Intercellularsubstanz ab, während er nach den Zellen, die an der Peripherie auch die Gelbfärbung zeigen, einen allmähligen Übergang zeigt. (Fig. III. b). Doch giebt es auch Verbindungsstreifen, die scharf gegen die Contour der Zelle sich abheben (Fig. III. a.). Auf diese Weise sind die erwähnten Zellreihen durch diese Verbindungsstreifen zu einer langen Kette verbunden.

Epikrise.

Zwischen Knorpel und Perichondrium liegt die im vorigen Protokoll näher besprochene Bildungszone, von der nach der einen Seite ein Übergang zum Perichondrium, nach anderen zum Knorpel stattfindet. Dieser Teil soll, als früher erörtert, hier übergangen werden. Neben diesem Knorpelwachstum an der Peripherie findet auch im Innern des Knorpels ein Wachstum statt. Die Zellen vermehren sich und gehen auch dann zum Teil die Metamorphose in Grundsubstanz ein, zum Teil in anderer Weise wie bis jetzt beschrieben, ein Umbildungsmodus, den auch Spina noch nicht beobachtet hat. Nach Bouma reagieren alle

mucinhaltigen Substanzen, so auch die Knorpelgrundsubstanz, die Chondrinmucin enthält, auf Färbung mit Saffranin und Entfärben mit durch Essigsäure angesäuertem Wasser mit einer gelben Färbung.

In der Erwägung, dass, wenn Zellen in Grundsubstanz übergehen sollten, diese auch den Übergang zum Gelb zeigen müssten, wurde die Färbung versucht. Nun zeigte sich, dass eine gewisse Anzahl Zellen die Reaction viel früher, wie die Grundsubstanz gab, was, wenn der Übergang zur Grundsubstanz stattfand, auch zu erwarten war, da die zelligen Elemente weit eher vom Farbstoff inhibiert werden. Es war nun, wie oben beschrieben ist, die Grundsubstanz in den charakteristisch gefärbten Partien ziemlich hell, ein Teil der Zellen rosarot, ein anderer in der Peripherie gelb, im Centrum rot, wieder andere hatten nur noch rote Kerne, oft war auch dieser schon gelb, schliesslich gab es ganz gelbe Zellen, die dann zuweilen nur noch durch eine angedeutete Contour aus der Intercellularinstanz hervortraten.

Aus diesen Bildern nun folgere ich, dass auch hier ein Teil von Zellen zur Intercellularsubstanz wird. Dieser Vorgang spielt sich nun so ab, dass erst die Zellperipherie, dann Zellleib und zum Schluss der Kern der chondromucinartigen Metamorphose anheimfällt. Neben dieser Art der Umwandlung wurde auch folgende beobachtet. Bei schwacher Färbung waren Zellreihen (die Reihen sind als solche fast nur bei mittelstarker Färbung zu erkennen) durch rosarote Grundsubstanz getrennt, bei starker durch gelbe. Bei mittelstarker Färbung waren jene Reihen in heller Grundsubstanz durch gelbe Streifen getrennt, die oft diffus in die Zelle übergingen, oft auch scharf vom roten Zellenleib abgegrenzt waren. Diese Streifen haben nun mit den Zellen die grössere Fähigkeit Farbstoff anzunehmen, mit der Grundsubstanz die Gelbfärbung gemein-

sam. Wenn man nun Zellteilungsvorgänge beobachtet so dass nach der Teilung des Kernes die Zelle sich lang auszieht, die Kerne an die Pole rücken und wenn man nun solche Zellgebilde mit einem in der Mitte diffus gelb gefärbten Teile (Fig. III. b) antrifft, so glaube ich, darf man den Schluss ziehen, dass jene Zellreihen, in denen scharfbegrenzte rote Zellen durch gelbe Streifen verbunden (Fig. III. a.) vorgeschrittenere Stadien desselben Vorganges sind. Zellen haben sich vermehrt dadurch, dass die geteilten Kerne an die Pole rückten und ein dazwischen liegender Teil der chondrinmucinhaltigen Metamorphose anheimfiel.

Zum Schluss mag nun das Gesamtresultat der Beobachtungen am Rippenknorpel zusammen gefasst werden.

Zwischen Knorpel und Perichondrium liegt eine Bildungszone, von der aus nach der einen Seite Knorpel, nach der anderen Seite Perichondrium gebildet wird. Auch im Inneren des Knorpels findet Zellenvermehrung statt. Die Intercellularsubstanz bildet sich durch Umwandlung von Zellen, die an der Peripherie beginnt, (bleibt sie dort stehen, so erhält man die in der Litteratur so oft erwähnten Zellkapseln) und schreitet dann zum Centrum fort. Eine fernere Bildung von der Grundsubstanz findet dadurch statt, dass bei Zellvermehrung ein zwischen den auseinander gerückten Kernen gelegener Teil der Zelle zur Intercellularsubstanz wird.

III.

Callus.

Das Präparat wurde experimentell bei einem Kaninchen nach einem künstlichem Knochenbruche gewonnen. Schon makroscopisch erkennt man einige Muskelbündel im Callusgewebe. Nach Härtung in Flemming'scher Lösung und Färbung mit Saffranin erkennt man mikroscopisch folgendes:

In dem Knorpel sieht man eine hyaline Grundsubstanz, welche von zahlreichen Canälen durchzogen wird, deren Wandungen von Endothelien in einfacher oder doppelter Lage ausgekleidet sind. Die Grundsubstanz lässt ferner einzelne lange faserige Streifen erkennen, welche sich zwischen den Zellen hinziehen. (Fig. I. f.) Rote Blutkörperchen sind in den Canälen nicht vorhanden. In der Grundsubstanz liegen nun die Zellen an den Canälen so dicht zusammen, dass sie ganz das Bild eines embryonalen Knorpels in den ersten Stadien der Entwickelung bieten. Die Zellen zeigen oft indirecte Kernteilungsfiguren. Je weiter man sich von den Spalten entfernt, um so mehr nehmen die Zellen im Verhältnis zur Grundsubstanz ab. Auch die Färbung der Zellen zeigt ein eigentümliches Verhalten. Man sieht völlig gefärbte Zellen (Fig. I. a.), dann Zellen mit nur gefärbten Kernen (Fig. I. b.), und endlich bei stärkster Vergrösserung in bei schwachen hyalinerschienenen Grundsubstanz undeutliche, teils feinfaserige (Fig. I. c.), teils feinkörnige undeutliche (Fig. I. d.) Zellcontouren, in denen der Kern schwache oder gar keine Färbung mehr giebt und endlich noch freie ungefärbte Kerne, so dass hier ein völliger Übergang von den Zellen zur Intercellularsubstanz zu sehen ist.

An der Grenze zum Muskel ist die knorpelige Grundsubstanz so spärlich, dass die Zellen hier dicht an einander liegen und gewissermassen nur eine aus Zellen bestehende Grenzzone zwischen Muskel und Bindegewebe einerseits und dem jungen knorpeligen Gewebe anderseits bilden. Das benachbarte Bindegewebe enthält in seinen Saftlücken Zellen, stellenweise nur Kerne. Auch in den Fasern sind schlanke Kerne sichtbar, sodass die Grundsubstanz in der von Grawitz beschriebenen Weise immer zellenreicher wird und allmählig in einen zelligen Zustand übergeht. Auch die Muskelfasern selbst lassen an den

Stellen, wo sie sich verschmälern, eine Umwandlung ihrer quergestreiften Substanz in eine körnige erkennen, wobei man innerhalb der Sarcolemmaschläuche zuerst Kerne, dann Spindelzellen auftreten sieht, welche sich aussen von den Fasern ablösen und nunmehr als Zellen des intermusculären Bindegewebes erscheinen Alle diese zelligen Elemente, gleichgültig ob sie aus Muskelfasern oder aus Bindegewebsfasern hervorgegangen sind, zeigen in ihrer weiteren Entwickelung besonders an den erwähnten Spalten Mitosen.

Epikrise.

An der Grenze vom Muskelgewebe zum Callus lässt sich bei schwacher Vergrösserung erkennen, dass die Muskelfasern schwinden, dass das Bindegewebe zwischen ihnen breiter und reicher an Kernen ist und dass dieses zellenreichere Bindewebe eine Metaplasie in Knorpelgewebe erfährt. Während man nun bisher hierfür die Deutung gegeben hat, dass im Bindegewebe eine active Proliferation stattfinde, während die Muskelfasern durch scholligen oder fettigen Zerfall zu Grunde gingen, so schliessen wir aus den mitgeteilten Befunden, dass die kleinzellige Infiltration im intermusculären Gewebe teils von einer Umbildung der Bindegewebsfasern zu Zellen, teils von einer Umbildung der Muskelbündel in Zellcomplexe herrührt. Einzelnes über den direkten Übergang von Muskelfasern zu Zellen veröffentlicht Krösing in Virchows Archiv. Nachdem die Umbildung erfolgt ist, können sowohl die vorher vorhandenen Zellen des Bindegewebes und der Gefässe als auch die aus Fasern und Muskulatur hervorgegangenen Zellen in mitotische Teilung übergehen. Dieses geschieht hauptsächlich an den Capillaren und Saftspalten, wie leicht erklärlich ist, da hier vermehrte Saftströmung und somit günstigere Ernährungsverhältnisse vorliegen.

Da nun weiter von diesen Spalten entfernt weniger Zellen existieren und das erste Auftreten einer Intercellularsubstanz hier stattfindet, so dürfte der Schluss gestattet sein, dass die Bildung der Intercellularsubstanz entfernt von den Saftbahnen vor sich geht.

Schon dieser Umstand lässt einen Zweifel an der Richtigkeit der Annahme, dass die Grundsubstanz ein Abscheidungsproduct der Zellen sei, aufkommen, da man doch annehmen müsste, dass dort die grösste Zellenthätigkeit und mithin auch die stärkste Abscheidung von Intercellularsubstanz stattfinden müsste, wo die günstigsten Ernährungsbedingungen vorhanden sind. Dieser Zweifel an der Wahrheit dieser Theorie wird zur Gewissheit, wenn man die direkte Umbildung der Zellen in Intercellularsubstanz sieht. Denn dort, wo die Ernährungsverhältnisse nicht so günstig sind, wo man bei schwacher Vergrösserung oder ungenauer Einstellung hyaline Grundsubstanz antraf, sieht man sie bei starker Vergrösserung und genauester Einstellung in Zellen sich auflösen. Da man nun neben gut gefärbten Zellen hier Zellen, deren Leib, dann solche, deren Kern keinen Farbstoff mehr angenommen hat, erkannt, ferner Kerne, deren Leib nicht mehr sichtbar ist, sieht, so scheint mir mit Recht der Schluss gemacht werden zu dürfen, dass zuerst der Zellleib, dann der Zellkern in die Intercellularsubstanz aufgeht. Was nun jene feinfaserigen Streifen in der Grundsubstanz anbelangt, so erkläre ich sie für Kunstproducte durch Wirkung des Alkohols hervorgerufen, wie experimentell nachgewiesen werden konnte. Die Gefässe des Callus schwinden, wie in älterem Callus nachgewiesen werden konnte, und erfahren eine Metaplasie in Knorpelgewebe, ein Umstand, auf den später Rücksicht genommen werden soll.

IV.

Chondrom des Hodens,

exstirpiert von Herrn Prof. Helferich.

Das Präparat wurde in Alkohol gehärtet, in Paraffin eingebettet und die Schnitte mit Saffranin gefärbt.

Bei schwacher Vergrösserung erkennt man sofort zwei verschiedene Gewebsarten, hyalinen Knorpel (Fig. II. c.) und ein faseriges Gewebe (Fig. II. a.). Zwischen beiden Gewebsarten findet ein Übergang statt. Die Zellen des Bindegewebes sind im Verhältnis zur Intercellularinstanz zahlreicher wie im Knorpel und alle intensiv rot gefärbt, im Knorpel dagegen erleidet die Stärke der Färbung einen grossen Wechsel.

In feingefaserter Grundsubstanz sieht man bei starker Vergrösserung in dem faserigen Gewebe (Fig. II. a) runde und spindelförmige Zellgebilde, die alle eine intensive Färbung angenommen haben. Zum Knorpelgewebe hin nehmen sie, unter Beibehaltung ihrer Fähigkeit begierig Farbstoff aufzunehmen, eine ovale und dann rundliche Form an (Fig. II. b.) und bilden indem auch die Zwischensubstanz die Faserung verliert, einen Übergang zum benachbarten Knorpelgewebe.

Die Färbung, die, wie bereits erwähnt, hier eine gleichmässige und gute war, zeigt bei den Zellen des Knorpels grosse Verschiedenheiten. Form, Lagerung, Färbung derselben bieten den grössten Wechsel.

Man findet Zellen mit gefärbtem Zellleib und Kern (Fig. II. e.) ferner mit gefärbtem Kern, ungefärbtem Leib, (Fig. II. f.), endlich vom Farbstoff nicht berührte, freie, nackte Kerne (Fig. II. g.), um die zuweilen der ungefärbte Zellleib nur noch schwach angedeutet erscheint, die Grundsubstanz ist ebenfalls fast gar nicht gefärbt. Die Zellen liegen dort, wo sie am energischsten Farbstoff angenommen haben, so dicht zusammen, dass man das Bild eines embryo-

nalen Knorpels in den ersten Stadien der Entwickelung vor sich hat. Diejenigen Teile, welche bei schwacher Vergrösserung als hyaline Grundsubstanz erschienen, erweisen sich bei stärkster als fast ganz aus ungefärbten Zellcontouren bestehend. Teile, welche sich nicht in dieser Weise auflösen, enthalten so viele freie, nackte Kerne, dass, wenn man um sie einen Zellleib construieren würde, von derselben Grösse, wie die anderen Zellen ihn besitzen, auch hier fast die ganze Grundsubstanz aus Zellen zusammengesetzt sich erweisen würde.

Epikrise.

Das faserige Gewebe halte ich für Bindegewebe. Zwischen diesem und dem Knorpel findet eine Metaplasie statt und zwar vom Bindegewebe zum Knorpelgewebe. Die Bindegewebszellen sind viel zahlreicher und viel besser gefärbt, er liegt an der Übergangszone fast Zelle an Zelle. Nun denke ich mir das Knorpelgewebe dadurch entstanden, dass eine Metaplasie von Bindegewebszellen in Knorpelzellen stattgefunden hatte, wobei durch eine Umbildung der neuen Knorpelzellen zur Grundsubstanz letztere entstanden ist, wie gleich näher ausgeführt werden wird.

Die Bildung der Grundsubstanz findet wie angedeutet, durch eine Umwandlung der Zellen statt. Hierfür spricht das Vorkommen von ungefärbten nackten Kernen, ungefärbten Zellen, neben gefärbten Zellen in ungefärbter Grundsubstanz. Die Verminderung der Fähigkeit, Farbstoff anzunehmen, hat sie der Intercellularsubstanz näher gebracht, welche beim ruhenden Knorpel noch nicht vom Farbstoff inhibiert ist, wenn dieselben schon stark gefärbt sind. Und da man gefärbte Zellleiber und gefärbte Kerne, ungefärbte Zellleiber, gefärbte Kerne und endlich ungefärbte nackte Kerne, um die zuweilen die frühere Zelle nur

schwach angedeutet erscheint sieht, so glaube ich annehmen zu dürfen, dass Zellen zur Grundsubstanz werden, indem erst der Zellleib und dann der Kern der Metamorphose anheimfällt.

V.

Entzündung im Knorpel

nach stattgefundener Infection von Tetanusbacillen.

Ein Stück Gelenkknorpel, in den der inficierte Holzsplitter eingedrungen war, in Alkohol gehärtet, in Paraffin eingebettet und die Schnitte mit Saffranin gefärbt.

Man erkennt bei schwacher Vergrösserung sofort drei verschiedene Gewebsarten, hyalinen Knorpel mit schwach gefärbter Grundsubstanz und rot gefärbten Zellen. Dieser geht allmählig in das zweite, viel zellenreichere faserige Gewebe über. In letzteres setzt sich mit zahlreichen Zacken, welche sich oft bis an das eigentliche Knorpelgewebe forterstrecken, das dritte Gewebe fort. In diesem liegen kleine runde Zellen so dicht aneinander, dass für die Grundsubstanz kaum Platz übrig zu bleiben scheint. Auch zwischen den beiden letzten Gewebsarten findet ein allmähliger Übergang statt.

Bei starker Vergrösserung betrachtet, findet man an der äusseren Grenze des Knorpels in schwach rosa-rot gefärbter Grundsubstanz äusserst lang ausgezogene spindelförmige Zellen, daneben einzelne runde, grosse mit deutlichem bläschenförmigen Kern. Nach der Übergangszone hin nehmen die Zellen an Zahl zu, die Färbung ist bei allen nicht gleich intensiv. Man trifft neben stark rot gefärbten Zellengebilden ungefärbte Zellen und besonders ungefärbte Kerne. Doch auch lange spindelförmige Kerne tauchen auf, besonders dort, wo die hyaline Intercellularsubstanz eine feine Faserung einzugehen scheint. Letzteres findet man besonders an der Übergangsstelle zwischen

beiden Geweben. Hier nehmen die Zellen in sehr rapider Weise zu. Besonders sind es nun spindelförmige Zellgebilde. Doch findet man in völlig faserigem Gewebe runde grosse Zellen, welche ganz den Typus der Knorpelzellen zeigen. Dieses faserige, früher aus hyaliner Grundsubstanz bestehende Gewebe zeigt in ganz vorzüglicher Weise, genau in der Art, wie es Grawitz beim Bindegewebe beschrieb, eine Umbildung von Fasern in Zellen. An und in Spalten liegen schlanke, freie Kerne und auch Zellen. Einzelne nackte Kerne laufen mit ihren Enden in Fasern aus. In weiterer Entfernung von dem Knorpel befinden sich in dem faserigen Gewebe Gefässe, sonst bleibt das Bild genau dasselbe.

Dieses faserige Gewebe zeigt nun einen allmähligen Übergang zu jenem dritten, welches, wie bemerkt, mit einzelnen Zacken bis an das Knorpelgewebe sich erstreckt. Das faserige Gewebe wird immer zellenreicher, indem immer mehr Fasern eine Umbildung erfahren. Neben dem Anfang der Umbildung und Bildung zu spindelförmigen Zellen sieht man jedoch auch Übergänge von Kernen zu runden, den Leucocyten ähnlichen Zellengebilden. Letzteres besonders in der Übergangszone von der zweiten zur dritten Gewebsart.

Mitosen sind nicht zu sehen, wie nach der Behandlung des Präparates auch zu erwarten war. Dort, wo dieses so äusserst kernreiche Gewebe bis direkt an den hyalinen Knorpel sich fortsetzt, sieht man in letzterem zackige Fortsätze, die aus kleinen, freien, rotgefärbten Kernen bestehen, wie sie sich auch in dem kleinzelligen Gewebe, neben Zellen mit Zellenleibern, befinden. An einzelnen Stellen ist von Grundsubstanz gar nichts zu bemerken.

Epikrise.

Durch den Entzündungsprocess hervorgerufen, finden im Knorpel folgende Umbildungsvorgänge statt. Es wird die vorher hyaline Grundsubstanz umgebildet in Zellen, welches in der Weise geschieht, dass sie sich zuerst in einen Kern, der gewöhnlich noch nicht so gut, wie die anderen Kerne färbbar ist, umbildet und dann um den Kern einen Zellenleib entstehen lässt. Oder vielleicht besser ausgedrückt, die Grundsubstanz bidet sich so um, dass zuerst der Kern sichtbar wird und dann der Zellenleib.

Neben diesem Auftauchen von Zellen findet, durch den Entzündungsvorgang hervorgerufen, eine Auffaserung der hyalinen Grundsubstanz statt. Die Fasern erfahren nun, in noch viel stärkerem Masse, wie vorher die hyaline Grundsubstanz, vielleicht weil nun die Saftströmung eine bessere ist, eine Umbildung in Zellen und zwar genau wieder in der Weise, wie von Grawitz beim Bindegewebe beschrieben ist.

In dem dritten, so zellenreichen Gewebe, welches als beginnender Eiterherd anzusehen ist, ist sicher ein überwiegend grosser Teil der Zellen durch Umbildung von Grundsubstanz in Zellen entstanden, der andere Teil wahrscheinlich durch Zellwucherung oder auch durch eingewanderte Leucocyten. Dort, wo sich das zellenreiche Gewebe bis an den Knorpel fortsetzte, fanden sich in ihm zackige Fortsätze von lauter roten Kernen. Auch diese denke ich mir aus der Grundsubstanz hervorgegangen, doch kam es hier, wegen zu frühen Gewebszerfalls nicht zur völligen Ausbildung der Zellen.

Zum Schluss, nun noch kurz zusammengefasst, finden also, durch den Entzündungsprocess hervorgerufen, im Knorpel folgende Vorgänge statt. War die Entzündung äusserst stark, so kam es zu einer Umbildung zu Kernen, nicht mehr zu Zellen.

Im anderen Falle fand ein Auftauchen von Zellen in hyaliner Grundsubstanz statt, indem zuerst Kern und dann Zellenleib gebildet wurde. Oder es kam zu einer Auffaserung der hyalinen Grundsubstanz, welche sich dann in derselben Weise wie beim Bindegewebe in Zellen umbildete. Dass neben diesen Vorgängen eine Zellproliferation oder Einwanderung von Leucocyten stattgefunden, soll nicht in Abrede gestellt werden.

VI.

Freier Gelenkkörper aus dem Kniegelenk eines jungen Mannes von Prof. Helferich exstirpiert. Laut Anamnese entstand derselbe durch ein etwa drei Monate vorher gegen das untere Ende des femur stattgefundenes Trauma. Gleich nachher konnte der Patient wohl eine Beweglichkeit, doch keine völlige Verschiebbarkeit eines festen Körpers im Gelenk feststellen. Letzteres trat etwa sechs Wochen später ein. Das etwa Zweimarkstück grosse, glatte Knorpel-Knochenstück hat eine convexe, glatte, knorpelige Fläche, die frühere Gelenkverbindung des Knochens und eine rauhe, gerade, welche noch durch einige knöcherne Gewebsteile den früheren Zusammenhang mit dem Knochen zeigt. An dieser Fläche ist nichts abnormes zu erkennen. Die knorpelige Fläche dagegen hat an einer Stelle nach der Kante zu sich in ein glasig durchscheinendes, weicheres Gewebe verwandelt.

Gleich nach der Exstirpation wurde der Körper noch warm in Flemming'sche Lösung gelegt. Die später zur Untersuchung angefertigten Präparate wurden gewonnen, indem zur Fläche senkrechte und parallele Schnitte gelegt wurden. Gefärbt wurde mit Saffranin.

Die Schnitte, welche durch die makroskopisch normal erscheinenden Partien gelegt wurden, lassen dieselben Bilder erkennen, welche man an normalen Gelenkenden erhält,

wenn man senkrecht zu den Flächen Schnitte anlegt. Man sieht zuerst normales Perichondrium, dann ruhenden Knorpel und endlich den Übergang von diesem zum Knochen. Jene Partien, welche im veränderten, doch an der Grenze des als normal erscheinenden Gewebes liegen, zeigen zwei verschiedene Gewebsarten. Erstens das frühere Perichondrium, welches in ein faseriges Gewebe mit sehr zahlreichen Zellen umgewandelt ist. Zweitens hyalinen Knorpel, der nach beiden Seiten, sowohl zum Perichondrium, als auch zu den knöchernen Gewebspartien eine Auffasserung zeigt. Je näher man zur Kante des Knorpelstückes kommt, um so schmäler wird die Partie des hyalinen Knorpels. Die beiden Auffaserungsbezirke berühren sich endlich und das ursprüngliche Knorpelgewebe ist nur in Andeutung vorhanden.

Der Vorgang der Auffaserung lässt sich am besten in seinen Anfangen dort studieren, wo noch hyaliner Knorpel zwischen den beiden Degenerationsbezirken sich befindet. In dem ziemlich zellarmen hyalinen Knorpel bemerkt man zuerst eine feine Strichelung. Hie und da wird die Strichelung deutlicher, die Grundsubstanz wird fein faserig, oder wenn man will, es treten feine Spalten in ihr auf und man bemerkt dann zuweilen Verdichtung in oder an derselben, welche man dort, wo sie schon vom Farbstoff imbibirt ist, als ein feines rotes Körnchen (Fig. V. a.) anspricht. Nimmt die Auffaserung zu, so treten Übergänge von diesen Körnchen (Fig. V. b. c.) zu Kernen (Fig. V. d.) auf.

Daneben trifft man auch Zellen mit zum Teil noch aufgefasertem, zum Teil völlig entwickeltem Zellleib. Die Auffaserung nimmt nach der Peripherie zu so ihren Fortgang, dass man im Inneren kürzere aufgefaserte Streifen, nach Aussen längere faserige Spalten, welche sich oft über zwei bis drei Gesichtsfelder erstrecken, findet. In

letzterem liegen dann auch immer fertige Zellgebilde, spindel- und sternförmige und viel zahlreicher wie im früheren Knorpelgewebe. Diese Auffaserung kann so stark werden, dass die ursprüngliche hyaline Grundsubstanz völlig aufgelöst erscheint und an Stelle des früheren hyalinen Knorpels ein chondrogenes Bindegewebe entsteht. An einzelnen Stellen, wo noch keine völlige Auffaserung stattgefunden, bemerkt man Spalten, vom Perichondrium ausgehend, an den Rändern mit langen, spindelförmigen Zellen, deren Ausläufer zusammenhängen, so dass sie das Bild eines Gefässes geben. Auch anastomosierende Zellen, die sich über mehrere Gesichtsfelder erstrecken, deuten auf einen Anfang von Gefässbildung hin. (Fig. IV. f.) Das Perichondrium bildet eine zur convexen Fläche parallele Lamelle, welche aus wellig verlaufenden, parallelen Fasern, mit zahlreichen Kernen besteht. Legt man durch dieses Gewebe parallel zur Fläche einen Schnitt, so erhält man ein ähnliches Bild, wie Viering es beim Auftauchen von Schlummerzellen im Sehnengewebe beschreibt. Die Partie nach dem Knochen zu zeigt in den Anfängen eine ganz geringe Auffaserung, die dann ebenso, wie beschrieben, vor sich geht. Daneben bemerkt man neben stark gefärbten Zellen auch blasse Zellgebilde und freie Kerne. Mitosen sind nicht zu sehen.

Epikrise.

Auf Grund der Anamnese glaube ich für die Entstehung der in dem Gelenkkörper sich abspielenden Vorgänge folgende Erklärung geben zu dürfen. Nachdem der Patient von dem Trauma betroffen, war das Gelenkstük nur zum Teil abgerissen, nicht völlig. Laut Anamnese war Beweglichkeit, keine Verschiebbarkeit vorhanden. Nach 6 Wochen stellte sich völlige Verschiebbarkeit ein.

Das Stück hatte sich nun ganz losgelöst, wahrscheinlich durch die bei jeder Bewegung neu eintretenden Insulte, welche mechanisch wirkten, aber auch durch die stets sich wiederholenden Reize auf die Ernährung des Gewebes einen wesentlichen Einfluss ausüben mussten. Diese haben nun wahrscheinlich auch zu jenen Veränderungen, welche sich an der Kante des Gelenkkörpers abspielten, geführt.

An der degenerierten Kante und an beiden Flächen, doch in grösserem Masse vom Perichondrium aus begannen die Veränderungen. Wie der Process von seinen ersten Anfängen bis zu seiner jetzigen Höhe ablief, ist nicht genau mehr zu beobachten, jedenfalls ging die Auffaserung hier parallel der Richtung der Längsachse der spindelförmigen Perichondrium-Knorpelzellen vor sich. In den anderen Knorpelpartien, wo die Zellen nicht eine so bestimmte Richtung zeigten, ist auch die Faserung nicht in bestimmter Anordnung, doch scheint auch hier ein Zusammenhang zwischen Verlauf der Faserzüge und Anordnung der Zellen zu bestehen.

In diesen beschriebenen Fasern ist noch in diesem vorgeschrittenen Stadium eine Umbildung von Fasern in Zellen, in derselben Weise, wie es von Grawitz beim Bindegewebe beschrieben, zu verfolgen. Wie nun der Umbildungsprocess in seinen Anfangsstadien hier abgelaufen ist, lasse ich dahingestellt sein, doch denke ich, wird er in derselben Weise vor sich gegangen sein, wie er in den jüngeren, mehr central gelegeneren Degenerationsbezirken noch jetzt zur Beobachtung kommt. Hier zeigt sich nämlich eine feine Strichelung, oft den Bubnoff'schen Linien ähnlich. Da diese Bilder schon bei Untersuchung in Kochsalzlösung zu sehen waren, können sie auf eine Einwirkung des Alkohols nicht zurückgeführt werden. An den weiter vorgeschrittenen Stadien, wo das Bild eines

Spaltes oder einer Faser zur Beobachtung kommt, treten feine rote Körnchen auf. Diese punktförmigen Gebilde sind nun die ersten Anfänge der auftauchenden Zellen wie gleich näher beleuchtet werden soll.

Ob nun der Spalt das primäre, und der Anfang der Kernbildung das secundäre, eine Umwandlung der Grundsubstanz zu dieser Erscheinungsform, oder ob jene punctförmige Gebilde das primäre, entstanden durch die gestörte normale Ernährung und dann durch einen activen Vorgang die Zerklüftung hervorgerufen und so den ernährenden Saftstrom auf sich gelenkt, lasse ich dahin gestellt sein. Es ist dies eine theoretisch wichtige Frage die aber durch die bisherigen Beobachtungen nicht gelöst werden kann, doch eben gestreift werden sollte. Jedenfalls ist sie auch für das, was bewiesen werden soll, von keinem zu grossen Belang. Nach dem nun so die ersten roten Körnchen Fig. V. a. entstanden sind, entwickeln sie sich weiter, wie die Übergänge in Fig. V. b, c. und d. zeigen zum Kern, und schliesslich von diesem zur Zelle. Auch hier soll noch nicht die Entscheidung getroffen werden, ob das erste aufgetauchte Körnchen auf Kosten der Grundsubstanz oder des vielleicht jetzt stärker zuströmenden Ernährungssaftes seine Weiterbildung bis zum Kern, bis zur Zelle antritt. Das aber steht fest, dass es nicht von einer Zelle abstammt in der Weise, wie wir es bis jetzt kannten, dass es aus Grundsubstanz abstammt, dass es zellwertig ist, und sich bis zur Zelle weiter bilden kann. So ist der Vorgang in seinem Anfang.

In den weiter vorgeschrittenen Stadien der Degeneration ist die Auffaserung stärker. In den Fasern liegen auch Zellen und es ist dann die Beobachtung zu machen, dass auch Fasern, also frühere Grundsubstanz, zu Zellen werden ganz in derselben Weise, wie es beim Bindegewebe beschrieben ist. Diese Stellen sind in dem Präparat der

Zeichnung IV vorhanden, doch in derselben nicht, weil bei schwacher Vergrösserung gezeichnet ist, in der beschriebenen Weise zu verfolgen. Diese Zeichnung soll einerseits zeigen, wie die Intercellularsubstanz Zellen der verschiedensten Form, die in keiner Weise den früheren Knorpelzellen gleichen, Fig. V. d. Spindelzelle, e., Sternzelle hervorgebracht hat, anderseits auch das Auftreten von Gefässen. Das hier gezeichnete Gefäss ist fertig gebildet. Anfänge von Gefässbildung zeigten sich öfter unter dem Bilde, dass in den faserigen Spalten der hyalinen Grundsubstanz lange spindelförmige Zellen mit ihren Ausläufern sich berührten und so den Spalt auskleideten. An anderen Stellen schien die Gefässbildung so vor sich zu gehen, wie Kölliker es beschreibt, da, wo sternförmige doch noch mehr spindelförmige Zellen mit den Ausläufern anastomosieren, sich über mehrere Gesichtsfelder erstrecken und dann das Bild eines Rohres darbieten. Da hier nun von vasoformativen Zellen im Sinne Ranviers nicht die Rede sein kann, auch gar keine Zellenvermehrungen zu sehen sind, so nehme ich an, dass die aufgetauchten anastomosieren Zellen unter Schwund des Protoplasmas zu Saft führenden Räumen werden, wie auch dies beim Bindegewebe beobachtet ist. So hat hier nun sicher eine Gefässbildung, aus Zellen, die aus Grundsubstanz des Knorpels gebildet wurden, stattgefunden. Beim Callus sah man den umgekehrten Vorgang, Gefässendothelien in die Grundsubstanz verschwinden. Die Richtigkeit der Beobachtung der Umbildung der Grundsubstanz in Zellen wird erhärtet dadurch, dass die Anzahl der Zellen im Verhältnis zur Grundsubstanz im hyalinen Knorpel ein viel geringere ist, als in dem degenerierten Gewebe. Denn nur so kann man sich das Vorhandensein derselben erklären, da keine Mitosen, die, wenn sie existierten, nach Art der Behandlung sichtbar sein müssten, zu sehen und

von einer Einwanderung wegen der Grösse der Zell
und der Dichtigkeit der Grundsubstanz abgeseh
werden muss.

In dem nach dem Knochen zu gelegenen Teile find
auch eine Auffaserung in derselben Weise statt, nur nic
in so starkem Masse. Doch kommt es hier auch zu eine
Auftauchen von Zellen ohne gleichzeitige Auffaserun
indem zuerst Kern und dann Zellleib in Erscheinun
tritt, wie das Auftreten von freien Kernen, blassen ung
färbten Zellgebilden und Übergänge von diesen zu vo
entwickelten normal färbbaren Zellen zeigt.

VII.

Rippenknorpel eines 37 Jahre alten Mannes, der
Phthise der Lungen zu Grunde gegangen war. Der Knorp
wurde gehärtet in Flemming'scher Lösung und Alkoho
gefärbt wurde mit Saffranin oder Löffler'scher Methyle
blaulösung. Die Schnitte mit dem Gefriermikrotom od
auch mit dem Rasiermesser gemacht.

Schon makroskopisch erkannte man aussen norm
erscheinenden hellen hyalinen Knorpel, dem Centrum z
zeigt sich braune (asbestartige) Färbung. In dieser letztere
Partie liegen Degenerationsheerde, die schon makroskopis
das frühere Knorpelgewebe nicht mehr erkennen lasse
In den letzten entarteten Gewebsbezirken trifft man öft
rote Blutkörperchen. Wie man durch Serienschnit
nachweisen kann, stammen letztere von Blutgefässen d
Perichondriums, da man mit Blut gefüllte Canäle vo
hier zu jenen Bezirken hinziehen sehen kann.

Die mikroskopische Untersuchung lässt bei schwach
Vergrösserung leicht folgende Zonen unterscheiden. Ausse
Perichondrium, auf welches normales hyalines Knorpe
gewebe folgt. Dieses zeigt einen allmähligen Übergan
in eine dritte Zone, in der die braune Verfärbung si

eigte. Die Zellen haben hier an Grösse und Zahl zu-
enommen, sind mit grossen concentrischen Höfen um-
eben, zum Teil besonders dem Centrum zu in langen
eihen angeordnet. In dieser dritten Zone liegt die vierte,
't kleinere, oft grössere Degenerationsbezirke, in dem
ie Structur des normalen hyalinen Knorpels kaum noch
1 erkennen ist.

Von den beiden ersten Zonen soll abgesehen, die
eiden anderen dagegen, besonders die dritte, einer ge-
aueren Besprechung unterzogen werden. Wie schon be-
erkt, ist der Übergang von der zweiten zur dritten ein
lmähliger. Die Zellen nehmen eine intensivere Färbung
nd um dieselben erscheinen gefärbte Höfe. Zwischen
iesen Zellen trifft man ungefärbte, nackte Kerne ohne
den Zusammenhang mit irgend welchen Zellgebilden,
rner auch ungefärbte Zellen. Besonders nach jener
ierten Zone hin erscheinen lange Zellreihen. Diese ent-
ehen zuerst so, dass mehrere Zellen mit jenen erwähnten
lauen Höfen sich berühren. Nun bemerkt man zwischen
en Zellen oder selbst in den Höfen zuweilen freie, nackte
erne. Würde man um diese neue Zellenleiber construieren,
würde die trennende Grundsubstanz verschwinden und
ne grosse Höhle mit vielen Zellen entstehen, Bilder, die
ielfach zu sehen sind. Auch in diesen Partien liegen
eie ungefärbte Kerne, zwischen den Zellreihen auch in
eihen zuweilen sichtbar. Auch ungefärbte Zellgebilde
aten hier auf, die hier und da deutlich concentrisch
inge erkennen lassen.

Jene vierte Zone bietet soviele Verschiedenheiten, dass
orläufig nur einiges darüber gesagt werden soll.

An einzelnen Stellen findet eine Faserung in der
rundsubstanz statt, einzelne Knorpel-Zellen bleiben
halten, doch zeigen die auftretenden Zellen mehr
pindelform.

In den Fasern liegen freie Kerne, und Übergänge von diesen zu Zellen. Gefässe mit deutlichen Endothelien sind sichtbar und ihre Entstehung ist in ähnlicher Weise zu verfolgen, wie beim freien Gelenkkörper wie überhaupt das ganze Bild eine gewisse Aehnlichkeit mit jenen Vorgängen zeigt.

An anderen Stellen ist die Auffaserung so stark, dass die ganze Grundsubstanz zerlegt wird, Zellen sind in diesen Partien gar nicht vorhanden, die Zellen in dem nächst angrenzenden Gewebe zeigen verminderte Färbbarkeit und sonstige Zeichen beginnenden Zerfalls, in den etwas entfernteren Bezirken sind jene oben erwähnten Zellreihen und Höhlen der Grundsubstanz, in denen sich Zellen befinden.

Dort, wo die Verknöcherung stattfindet, zeigt die Grundsubstanz feine Körnung, verminderte Färbbarkeit, ein eigentümliches Lichtbrechungsvermögen, die zwischen den Zellreihen gelegenen kleineren Zellgebilde einen direkten Übergang zu Knochenkörperchen.

Epikrise.

Jener Zellenreichtum in der dritten Zone ist nicht allein durch Wucherung entstanden, sondern sicher zum grössten Teil durch eine durch die herabgesetzte Ernährung hervorgerufene Umwandlung von Grundsubstanz in Zellen. Schon dass es unwahrscheinlich ist, dass bei atrophischen Vorgängen Zellwucherungen stattfinden, lässt hier die direkte Beobachtung die Entstehung der Zellen als ein Umwandlungs- oder wenn man will Auftauchungsprocess erscheinen. Die früheren in Grundsubstanz umgewandelten Zellperipherien lassen sich hier als concentrische Ringe nachweisen und zwischen diesen entstehen Zellen so, dass zuerst Kern und dann Zellleib sichtbar wird.

Jene langen Zellreihen entstehen in derselben Weise, nur dass die Anordnung in einer bestimmten Weise vor

ich geht. Wenn nun in einer Reihe alles zellig geworden st, entstehen Höhlen, in denen dann, dicht gedrängt, ellen liegen. Dass hier dann Zellteilungen vor sich ehen können, soll nicht in Abrede gestellt werden, da öglicherweise durch den Umbildungsprocess die ernährende lüssigkeit besseren Zutritt hat, oder auch die Zellen ihr rnährungsmaterial zum Aufbau neuer Zellen aus dem erfallenen Gewebe nehmen können.

Die Vorgänge in der vierten Zone sollen nur gestreift erden. Für den zuerst beschriebenen Teil existiert ein nalogon in dem freien Gelenkkörper.

In dem völlig faserig gewordenen Teile der Grundubstanz war wahrscheinlich die gestörte Ernährung so tark, dass es überhaupt nicht zur Zellbildung mehr kam, ondern die Grundsubstanz gleich zerfiel.

Was der Grund zur Verknöcherung war, lasse ich ahingestellt sein. Wie der Vorgang histologisch sich bspielte, ist kurz beschrieben.

VIII.

Knorpelknochen-Grenze

om Rippenknorpel eines fünf Tage alten Kindes. Nach Härtung in Flemming'scher Lösung und Alkohol wurden Längsschnitte durch die Knorpelknochengrenze gemacht, ie Schnitte mit Jod oder Saffranin gefärbt.

Bei schwacher Vergrösserung unterscheidet man leicht olgende Zonen:

1) Zone des gewöhnlichen, normalen jugendlichen Rippenknorpels.

2) Eine Übergangszone zwischen der vorigen und der leich folgenden. Die Zellen beginnen sich zu „richten" o dass kleine Reihen von länglichen Zellen entstehen, eren Längsachse senkrecht zum Perichondrium liegt, während die Reihen parallel zu letzterem liegen.

3) Die Zone der voll und ganz entwickelten Knorpelzellenreihen.

4) Zone der vorläufigen Verkalkung.

5) Zone der Markraum- und Knochenbildung.

Bei starker Vergrösserung zeigt sich nun, von der ersten Zone, die nichts Characteristisches bietet, abgesehen, in der zweiten folgendes Bild. Neben den gewöhnlichen Knorpelzellen treten eigentümliche, längliche, sichelförmige Zellgebilde mit und ohne Kern auf. Diese umgreifen gleichsam mit der concaven Seite die Zelle so, dass nur ein schmaler Saum von Grundsubsanz sie trennt. Öfter liegen nun auch zwei Zellen sich so gegenüber, dass sie passend mit einer Kaffeebohne verglichen werden können, so dass die Zellen die Hälfte der Bohne bilden, die Grundsubstanz die Rinne. Weiterhin erkennt man zwischen zwei Zellen oder neben ihnen, parallel ihrer Längsrichtung, punkt- oder strichförmige Zellgebilde, zuweilen so klein, dass sie selbst einem Kerne der kleinsten Zellen nicht gleichgestellt werden können. Dasselbe Bild erkennt man weiterhin auch, wenn schon drei vier Zellen, die alle durch Grundsubstanz, die zuweilen gerade in dieser Zone oft schwer zu erkennen, getrennt sind, eine Reihe bilden. Die Zellen sind fast alle hier klein und machen geradezu einen verkümmerten Eindruck.

Ähnliche Bilder treten auch in der dritten Zone auf. Die Zellen sind hier aber schon grösser, saftiger, die Färbung eine intensivere, sie enthalten oft mehrere Kerne, die trennende Grundsubstanz zwischen den Zellreihen ist schmäler geworden dadurch, dass Zellen entstanden, und sie besteht nur noch in Form schmaler Leisten und selbst in diesen werden zuweilen freie Kerne sichtbar.

In der weiteren, der Epiphysenlinie näheren Zone trübt sich die Grundsubstanz, wird stark lichtbrechend und indem nun auch die die Zellen trennende Grund-

ubstanz zellig geworden und zugleich Gefässe vordringen, ntstehen Markräume, die im allgemeinen den früheren Knorpelzellenreihen entsprechen und die sie trennende Grundsubstanz Scheidewände der Markräume bilden.

Epikrise.

Auf Grund der oben beschriebenen Präparate kann las Knochenwachstum, wenn es von der Epiphysenlinie usgeht nicht, wie bisher angenommen, allein von einer Wucherung der Knorpelzellen abhängen. Schon unwahrcheinlich ist es, dass jene kümmerlichen Zellgebilde, welche man in ersten Anfängen der Zellreihenbildung ntrifft, im Stande sind, zu proliferieren.

Wenn auch die Zellen des embryonalen Rippenknorpels m Stande sind, sich zu vermehren, so muss in Abrede gestellt werden, dass die erwähnten sichelförmigen Zellgebilde von ihnen abstammen. Diese stammen vielmehr us der Knorpelgrundsubstanz dadurch, dass letztere sich n diese Zellgebilde umgewandelt hat. Es ist nicht möglich, die Entstehung jener kleinen, kern- und strichförmigen Zellgebilde sich auf bekanntem Wege der Zellwucherung u erklären, es ist auch nicht möglich, jene sichelförmigen Zellen anders, als durch eine weitere Ausbildung der vorher erwähnten kern- und strichförmigen Gebilde anzusehen, da man immer zwischen ihnen noch Grundsubstanz nachweisen kann, was sicher gegen ihre Abstammung von den anderen Knorpelzellen spricht.

Somit muss die Entstehung jener Zellreihen im wesentlichen auf eine Umwandlung der Grundsubstanz in Zellen und nicht auf eine Zellenwucherung zurück geführt werden. Hierdurch erleidet aber unsere Ansicht vom Epiphysenknorpel eine gänzliche Änderung. Dieser ursprünglich ganz aus Zellen bestehende Knorpel ist durch Umwandlung von Zellen in Grundsubstanz zu einem comprimierten

Bildungsmateaial geworden, welches in dieser Form als Grundsubstanz keine Blutgefässe mehr zu seiner Erhaltung bedarf. Beim physiologischen Wachstum findet eine Rückbildung von Grundsubstanz in Zellen statt, indem erst ein Kern und dann Zellleib entsteht. Diese Umwandlung geschieht nun in jener eigentümlichen Reihenform. Je näher der Epiphysenlinie, um so grösser werden die Zellen und um so mehr Zellen entstehen aus der Grundsubstanz. Die vollsaftigen, grossen Zellen zeigen nun auch Vermehrungsvorgänge, besonders da, wo, nachdem alles zellig geworden ist, zugleich mit dem Auftreten von Gefässen Markräume entstehen.

Also kurz zusammengefasst verdankt jener als Wucherungsorgane bezeichneter Teil des Knorpelgewebes seine Entstehung im wesentlichen einer Metamorphose von Grundsubstanz in Zellen. Ihren Namen führt sie nur zum Teil mit Recht und wir hätten jetzt gegen früher in der zellenreichen Partie des Epiphysenknorpels zu unterscheiden:

1) Eine relativ ruhende Zone.

2) Eine Zone, in welcher zahlreiche Zellen gruppenweise beisammen liegen. Diese Zone enthält keine Wucherung im Sinne der direkten und indirekten Kern- und Zellenteilung, sondern die Anfänge der Kern- und Zellbildung aus Grundsubstanz.

3) Die reihenförmige Zone, ebenfalls nur weiter fortgeschrittenere Umformung der Grundsubstanz, Vergrösserung der Elemente zu deutlichen aber stets getrennt liegenden Zellen.

4) Echte Wucherungszone mit Teilungen.

IX.

Rhachitischer Rippenknorpel

eines 3 Tage alten Kindes. Nach Härtung in Flemming'scher Lösung und Alkohol, wurden die mit dem Rasiermesser gemachten Schnitte in Saffranin oder Jod gefärbt

Die Präparate haben fast dieselben Zonen, wie der vorher beschriebene Rippenknorpel. Zone I, II und III lassen ausser geringer Unregelmässigkeit in Anordnung und Ausdehnung der Reihen kaum einen Unterschied von den vorher beschriebenen erkennen. In der IV. Zone dagegen machen sich manche Unterschiede bemerkbar. Jene vorher beschriebene Kalkablagerung hat hier nur an ganz einzelnen Stellen stattgefunden, und indem hier die Knorpelzellen zackige Ausläufer bekommen und dadurch den Knochenkörperchen ähnlicher werden, zeigt sich zugleich unregelmässige Markraumbildung. Diese erstreckt sich auch auf die V. Zone, welche hier nicht wie vorher der Verknöcherung anheimfällt. Es ist in einer weiten Strecke zu einer unregelmässigen Erwachung von Zellen und unter Eindringen von Blutgefässen zur Markraumbildung gekommen. Die Zellen in der Nähe der Blutgefässe sind gross, vollsaftig und enthalten dann zuweilen mehrere Kerne. Selbst am Perichondrium, von dem aus ein Knorpelwachstum ausgeht, entsteht in derselben Weise wie vorher Markraumbildung.

Hier an diesen Stellen wurde auch Entstehung von Zellgebilden in derselben Weise, wie es beim freien Gelenkkörper beschrieben ist, beobachtet. An und in Spalten, welche oft eine Verbindung zwischen mehreren Zellen herzustellen und so eine Art Canalsystem zu bilden scheinen, entstehen punktförmige Körnchen und Übergänge zu vollständig entwickelten Kernen und Zellen.

Epikrise.

Der Streit über Wesen und Aetiologie der Rachitis datiert von der Zeit, als Glisson die allgemeine Aufmerksamkeit auf diese Krankheit gelenkt hatte. Zuerst wurde der Mangel von Kalkgehalt in der Nahrung der rachitischen Rinder als Grund angesehen. Doch durch die Untersuchungen Voits, Seemanns, Zanders, welche

keinen Unterschied an Kalkgehalt zwischen der Muttermilch rachitischer und gesunder Kinder fanden, durch die von Bunge, der die Kuhmilch fünfzehnmal kalkreicher fand als Frauenmilch, wurde diese Ansicht widerlegt. Gegen diese Ansicht spricht ferner die Untersuchung von Schütz, welche die Häufigkeit vom Vorkommen der Rachitis bei jungen Hunden feststellt, wo doch Hundemilch vierzehnmal kalkreicher als Frauenmilch ist. Die Therapie, welche in diesem Sinne geleitet wurde, hat keine Erfolge aufzuweisen. Ebenso unglücklich fiel der Versuch aus, der Verdauungsstörung deshalb die Schuld zu geben, weil durch sie zu wenig Kalkgehalt aufgenommen würde, da durch Kassowitz das intrauterine Vorkommen von Rachitis festgestellt wurde.

Auf eine Auflösung von Kalksalzen durch Säurewirkung machte Boerhave zuerst aufmerksam, doch auch diese Theorie konnte sich keine allgemeine Anerkennung verschaffen.

Nachdem nun schon Virchow auf entzündliche Vorgänge hingewiesen, kam Kassowitz auf Grund zahlreicher Untersuchungen zu folgender Meinung:

„Die exceptionelle Art des Knochenwachstums durch Apposition neuer an die Oberfläche der erhärteten Teile involviert eine besondere Steigung der ossificierenden Gewebe zu entzündlichen Processen."

„In der Zeit des intensivsten Wachstums sind die verschiedensten, den Gesamtorganismus betreffenden Schädlichkeiten und die meisten abnormen Vorgänge im Innern desselben im Stande, an diesen vulnerablen Stellen des Knochengewebes eine Entzündung zu provocieren."

„Die verstärkte Wucherung der ossificierenden Gewebe, die abnorme Structur und mangelhafte Verkalkung der neugebildeten Knochentextur, die vermehrte Einschmelzung der verkalkten Teile und die aus alledem

resultierende Weichheit und Kalkarmut sind Erscheinungen und Folgen des localen Entzündungsprocesses."

Mit dieser Erklärung von Kassowitz kommen wir deswegen dem Verständnisse nicht näher, weil der Begriff Entzündung nur eine aetiologische, nicht eine histologische Einheit bildet. So verschieden die Körpergewebe sich bei Entzündung verhalten, so ist doch das gemeinsame eine örtliche Reizung, welche sich bei den acuten Entzündungen ja gewöhnlich direkt nachweisen lässt. Die Annahme, dass durch die Nahrung Substanzen aufgenommen, welche einen Reiz auf den wachsenden Knochen ausüben, ist an sich nicht unbegründet, da wir durch Wegener wissen, dass Phosphor in kleinen Gaben bei jungen Tieren diese Reizwirkung ausübt. Die Befunde beim Phosphor sind aber von denen der Rachitis grundverschieden, man könnte fast sagen entgegengesetzt, da es hier zu einer reichlichen Knochenbildung kommt, welche bei der Rachitis ausbleibt. Ferner hat Kassowitz sicher nicht an eine Analogie mit der Phosphorwirkung gedacht, da er hervorhebt, dass nicht eine bestimmte Schädlichkeit, sondern mangelhafte Ernährung überhaupt die Ursache der Rachitis seien. Diese Annahme entbehrt aber jeder Analogie, da wir an keinem Gewebe bisher formative Reizungen kennen, welche gewissermassen negativ durh Nahrungsentziehung hervorgerufen wird. Nach den Untersuchungen am degenerierten Rippenknorpel, wo auf Grund allgemeiner Atrophie eine Rückbildung von Grundsubstanz in Zellen stattfindet, lassen sich die Anfangsstadien der Rachitis als eine gesteigerte regellose Rückbildung von Grundsubstanz in Zellen, welche physiologisch innerhalb gewisser Grenzen stattfindet, auffassen. Nachdem nun unter Auftreten von Blutgefässen und regelloser Markraumbildung der ernährende Saft besser zu Zellen gelangen kann, sieht man die Zellen grösser werden und Proliferationsvorgänge auftreten.

Es wäre also hiernach Rachitis nicht eine durch lokale Entzündung hervorgerufene stärkere Wucherung des ossificierenden Gewebes, sondern eine durch den Gesamtorganismus treffende Schädlichkeiten hervorgerufene regellose Steigerung des physiologischen Vorganges der Rückbildung von Grundsubstanz des Epiphysenknorpels in Zellen mit nachher durch progessive Ernährung hervorgerufene Wucherung des ossificierenden Gewebes, ein Analogon zu dem asbestartig degenerierten Rippenknorpel.

So ist nun, wie die vier ersten Protokolle nachweisen, die Intercellularsubstanz des Knorpels kein Abscheidungs-, sondern ein Umwandlungsprodukt der Zellen. Diese Bildung der Grundsubstanz ging nach den in den Protokollen I. III. IV. niedergelegten Beobachtungen so vor sich, dass zuerst Zelloberfläche, dann Zellleib und Zellkern der Metamorphose anheimfällt. Bleibt die Metamorphose auf die Peripherie beschränkt, so erhält man die in der Litteratur bekannten Knorpelkapseln.

Protokoll II. lehrt neben den erwähnten noch eine fernere Umwandlung von Zellen zur Grundsubstanz, die dadurch entsteht, dass bei der Zellteilung die Kerne an die Pole der länglichen Zelle rücken und ein mittlerer Teil die Umwandlung zur Grundsubstanz eingeht.

Die in den Protokollen V. VI. VII. VIII. IX. niedergelegten Beobachtungen liefern neben anderen angeführten Ergebnissen den Nachweis, dass die Intercellularsubstanz nichts totes, sondern dass sie lebend und unter regressiven und progessiven Ernährungsstörungen wieder zellig werden, sich also in Zellen rückbilden kann. Diese Rückbildung geht so vor sich, dass zuerst der Kern und dann der Zellenleib sichtbar wird. Diesen Vorgang kann man der Vorstellung folgendermassen näher bringen. Es ist denk-

r und sogar anzunehmen, dass durch den ernährenden
ftstrom nicht alle Zellen in einem gleich guten Er-
hrungszustand erhalten werden können und so eine
nwandlung erfahren, die uns als Intercellularsubstanz
scheint. Doch braucht nicht angenommen zu werden,
ss die Zelle in ihrer früheren Form erhalten und bis
zt mit unseren chemischen und optischen Hülfsmitteln
cht zur Anschauung gebracht werden könne, sondern
muss für den Zellenleib wenigstens eine Umlagerung
ner Moleküle, wie die Umwandlung in faserige oder
aline Grundsubstanz zeigt, angenommen werden und
ch höchst wahrscheinlich eine Umlagerung der Atome.

Wie in dieser Beziehung der Zellkern sich verhält,
ll nachher einer näheren Erörterung unterzogen werden.
n werden die Moleküle, so lange die Gewebe sich in
hendem Zustande befinden, wahrscheinlich durch die
rmale Ernährung in Gleichgewichtslage erhalten. Durch
nährungsstörungen aber irgend welcher Art wird diese
fgehoben und die Zelle kehrt in ihren früheren Molekular-
rband, ihre frühere Erscheinungsform, das ist Zelle, zu-
ck indem erst Kern und dann Zellleib sichtbar wird.

Wie nun die Entstehung, das Sichtbarwerden des
ernes vor sich geht, müssen noch weitere Beobachtungen
ren, jedenfalls ist es ein successiver Vorgang, wie es
nauer beim Gelenkkörper beschrieben und in Fig. V
zeichnet ist. Zuerst entsteht ein feines Körnchen, das
t stärkster Vergrösserung eben erkannt werden kann.
ig. V a.) und dann Abstufungen zwischen diesem Körn-
en bis zum vollständig entwickelten Kern Fig. b; c; d;
d von letzterem wieder bis zur völlig ausgebildeten
lle. Jenes Körnchen, welches man zuerst sieht, ist
lenfalls nicht das, was man bis jetzt Kern einer Knorpel-
lle genannt hat. Was es ist, wage ich bis jetzt nicht zu
tscheiden. Möglicherweise ist es die erste Erscheinungs-

form des Restes des unsichtbar gewordenen früheren Kern
das für uns unsichtbar gewordene eigentlich lebende Pri
cip der früheren Zelle, der durch die Fähigkeit, wied
Farbstoff anzunehmen, von neuem in Erscheinung tri
Will man jedoch eine Umlagerung der Moleküle d
ganzen Kernes, wie sie für einen Teil des Kernes u
den ganzen Zellenleib sicher beobachtet ist und so jede
Teil der Intercellularsubstanz die Fähigkeit zusprech
Kerne und Zellen aus sich entstehen lassen zu könn
so kann man jenes punktförmige Zellgebilde ansehen f
den Anfang der, durch gesteigerte oder herabgesetz
Ernährung hervorgerufenen Umlagerung der Moleküle
ihrer embryonalen Erscheinungsform. Frühere embryona
Erscheinungsform soll nur heissen, zur Zelle, nicht z
selben Zelle. Bis zu welcher Form und bis zu welch
Grade sich jenes körnchenförmige Zellgebilde weiter en
wickelt, hängt von uns noch nicht bekannten Kräften a
Es sind dies zum Teil Theorien, aber solche, die do
eine Reihe von Beobachtungen zur Grundlage haben.

Es sind Anklänge darin enthalten, an Schwan
sche und Schleiden'sche Ansichten, Forscher, die je
geschilderten Vorgänge sicher gesehen, doch in ande
Weise gedeutet haben, doch es sind nicht dieselben A
sichten. Wo jene freien Kerne, jene blassen Zellgebil
im embryonalen Gewebe gesehen wurden, war dieses G
webe in früheren Stadien stets zellenreicher, so dass au
hier immer an eine Umbildung in und nicht an eine Bi
dung aus Zwischensubstanz gedacht werden muss, hier
kommt, dass sie immer neben voll entwickelten Zelle
neben Mitosen, neben Zellenwucherung hier gesehen wu
den; nie ohne diese, sodass bis jetzt der Satz noch fes
steht „omnis cellula e cellula". Doch dieser Satz mu
modificiert in einem weiteren Sinne, wie bisher aufgefasst w
den, da nachdem die Zelle zur Grundsubstanz geworden i

ch diese wider zellig werden kann. Die Intercellular-
bstanz ist nichts totes, sie lebt, sie ist zellenwertig, ohne
eistand der Zelle vermehrungsfähig, sie ist nur eine
dere Erscheinung des Lebens, wie die Zelle. Dies letzte
keine Theorie, es ist ein auf genaue Beobachtung
gründeter Satz, ein neuer Ausbau der biologischen
esetze.

Wenn die Zelle für uns nun nicht mehr das einzige
incip des Lebens ist, so können auch ihre Veränderungen
cht mehr das einzig Charakteristische für das veränderte
eben, für die Pathologie sein. Es zeigen die gemachten
obachtungen, dass erhöhte oder herabgesetzte Ernährung,
cht nur zu Veränderungen an den Zellen führen, so,
ss nur die an den Zellen auftretenden Erscheinungen
e charakteristischen Zeichen der Stoffwechselanomalien
lden, sondern auch zu solchen Veränderungen in der
tercellularsubstanz, die als Erscheinungen der veränderten
ysiologischen Vorgänge ebenso gut ihre Berücksichti-
ng finden müssen, wie jene der Zellen.

Die an der Intercellularsubstanz gemachten Beob-
htungen finden, wie wir gesehen, in dem Bilde von
olekularen Vorgängen ihre beste Erklärung und ein
naueres Studium der letzteren giebt uns die Aussicht,
s Wesen des normalen und veränderten Lebens nicht
ie bisher als als ein celluläres aufzufassen, sondern als
n molekuläres zu ergründen.

Zum Schluss erfüllt der Verfasser die ihm angenehme
flicht, seinem hochverehrten Lehrer, dem Herrn Prof.
r. Grawitz, für die Anregung zu dieser Arbeit, sowie
r die vielfachen Unterstützungen seinen tiefempfundenen
ank auszusprechen.

Erklärung der Tafel.

Fig. I. Callusgewebe vom Kaninchen. Färbung Saffranin.
a) Voll entwickelte Knorpelzelle, volle Färbung.
b) Zelle, deren Zellenleib keinen Farbstoff angenommen hat.
c) Zelle, deren Kern rot gefärbt ist. Der Zellleib zeigt fe Faserung. Contouren desselben undeutlich.
d) Zelle, deren feinkörniger Leib und Kern ungefärbt ist. C touren undeutlich.
e) Nackter freier Kern.
f) Faserige Stufen in der Grundsubstanz. Kunstprodukt Schrumpfung durch Alkohol.

Fig. II. Chondrom des Hodens. Färbung Saffranin.
a) Bindegewebige Zone.
b) Übergangszone zum Knorpel.
c) Junges Knorpelgewebe.
d) Bindegewebszelle, Übergang zur Knorpelzelle zeigend.
e) Voll entwickelte Knorpelzelle. Leib und Kern gefärbt.
f) Zellleib ungefärbt, Kern gefärbt.
g) Freier nackter Kern.

Fig. III. Rippenknorpel eines 1 Tag alten Kindes. Art der Färbung Protocoll II angegeben. Intercellularsubstanz ist hell ungefärb Zellen rot getärbt. Untergehende Teile der Zellen gelb.
a) Schwach gelb gefärbte Partien, die den Übergang von Ze teilen zur Grundsubstanz in am weitesten vorgeschritten Stadien zeigen. Der zur Grundsubstanz werdende Teil sch scharf differenciert.
b) Rot und gelb gefärbte Partie gehen diffus in einander üb auch der periphere Teil der Zelle zeigt gelbe Färbung, Ze contouren undeutlich.
c) Zellleib gelb, ohne scharfe Contour, Kern zeigt Übergang v rot zu gelb.
d) Freier nackter Kern.

Fig. IV Schnitt aus dem freiem Gelenkkörper (schwache Vergrösserung).
a) Zellenreiches Perichondrium.
b) Umgewandeltes Knorpelgewebe mit zahlreichen Zellgebilden.
c) Freie Körnchen an einer Spalte.
d) Spindelzelle.
e) Sternzelle.
f) Gefässe.

Fig. V. Schnitt aus demselben Präparat. Beginnende Degeneration.
a) Anfangsstadien der auftauchenden Kerne (rote Körnchen).
b) Weitere Ausbildung derselben.
c) Ebenso.
d) Voll entwickelter Kern.
e) Kern mit Zellenleib.

Fig. I, II, III, V sind unter stärkster Vergrösserung gezeichnet.

Litteratur.

Boerhoave. Virch. Archiv. Bd. 5. 1853.

Bouma. Über Knorpeltinction mittelst Saffranin. Centralblatt für medicin. Wissenschaft. Nr. 45.

Bunge. Untersuchungen über Kali-, Natron-, Chlorgehalt der Milch. Dissert. Dorpat 1874.

Feyerabend. Über das Vorkommen der Rachitis bei Neugeborenen. Dissert. Königsberg.

Flesch. Grundsubstanz des hyalinen Knorpels. 1880.

Fürstenberg. Müllers Archiv. 1857.

Grawitz. Über schlummernde Zellen im Bindegewebe und ihr Verhalten bei regressiven und progressiven Ernährungsstörungen. Virch. Arch. Bd. 127. 1892.

Glisson. Tractatus de Rachitide. Londini. 1650.

Heidenhain. Studien aus dem phys. Institut in Breslau. Heft 2. 1863.

Henle. Allgemeine Anatomie. 1841.

Kassowitz. Normale Ossification Rachitis etc. Medicin. Jahrbücher Wien 1879.

Klein. Zur Geschichte der Entstehung der Gelenkmäuse. Virch. Arch. Bd. 27.

Kölliker. Gewebslehre. 1889.

Kölliker. Entwicklungsgeschichte.

Landois. Physiologie des Menschen. 1889.

Orth. Cursus der normalen Histologie. 1888.

Remak. Über extracelluläre Entstehung tierischer Zellen und über Vermehrung derselben durch Teilung. Müllers Arch. für Anat. 1852.

Remak. Über Entstehung der Bindegewebe und des Knorpels. Müllers Arch. 1852.

Seemann. Zur Pathologie und Aetiologie der Rachitis.

Solger. Untersuchungen über Alkoholreaction am hyalinen Knorpel. Festschrift für A. Kölliker.

Spina. Bildung der Knorpelgrundsubstanz. Sitzungsberichte der K. Acad. der Wissenschaften. Nat.-Cl. Bd. 81. 1880.

Tillmann. Structur des Knorpels, Arch. für Anat. 1877.

Viering. Experimentelle Untersuchung über die Regeneration des Sehnengewebes. Virch. Arch. Bd. 125. 1891.

Voit. Über Bedeutung des Kalks für den tierischen Organismus. Zeitschrift für Biologie. Bd. 16. 1880.

Wegener. Über normales und pathologisches Wachstum der Röhrenknochen.

Ziegler. Lehrbuch der path. Anatomie.

Lebenslauf.

Verfasser, Heinrich Franz Tenderich, wurde geboren am 4. Juni 868 als Sohn des im Jahre 1889 verstorbenen Gutsbesitzers Anton 'enderich und seiner Ehefrau Josephine geb. Baumann. Ich besuchte ie Gymnasien zu Dorsten, Rheine und Coesfeld, welch letzteres ich Ostern 888 mit dem Zeugnis der Reife verliess. Dann widmete ich mich dem tudium der Medicin, zuerst während des Sommersemesters 1888 an der Jniversität in München und dann an der Universität in Greifswald. Daelbst bestand ich am 3. Mai 1890 das tentamen physicum, am 25. März 892 das tentamen medicum und am 28. März 1892 das tentamen rigorouum Im Sommersemester 1889 genügte ich meiner Dienstpflicht mit der Vaffe als Einjährig-Freiwilliger in der 10. Comp. des Inf.-Reg. Prinz Ioritz von Anhalt-Dessau 5. Pommersches Nr. 42 in Greifswald.

Während meiner Studienzeit hörte ich die Vorlesungen, Kliniken und urse folgender Herren Professoren und Docenten:

Ballowitz. Grawitz. Gerstaecker. Heidenhain. Helferich. Hoffmann. Iolz. Landois. Löffler. Limpricht. Lommel. Mosler. Peiper. Pernice. . Preuschen. Rüdinger. Schirmer. Schmitz. Schulz. Solger. Sommer. trübing.

Allen diesen Herren, seinen hochverehrten Lehrern, spricht Verfasser n dieser Stelle seinen aufrichtigen Dank aus. Zu besonderem Danke ihlt er sich verpflichtet den Herren Prof. Dr. Grawitz, Prof. Dr. Helferich nd dem Geh. Med.-Rat Dr. Mosler, an deren Kliniken resp. Instituten r als Volontair thätig sein durfte.

Thesen.

I.

Die Intercellularsubstanz ist kein Abscheidungs- sondern Umwandlungsproduct der Zellen.

II.

Die Intercellularsubstanz ist nur eine andere Erscheinungsform des Lebens, als die Zellen.

III.

Die zellenreiche Zone an der Epiphysenlinie verdankt ihre Entstehung im wesentlichen einer Rückbildung der Grundsubstanz des Epiphysenknorpels in Zellen und keiner Wucherung.

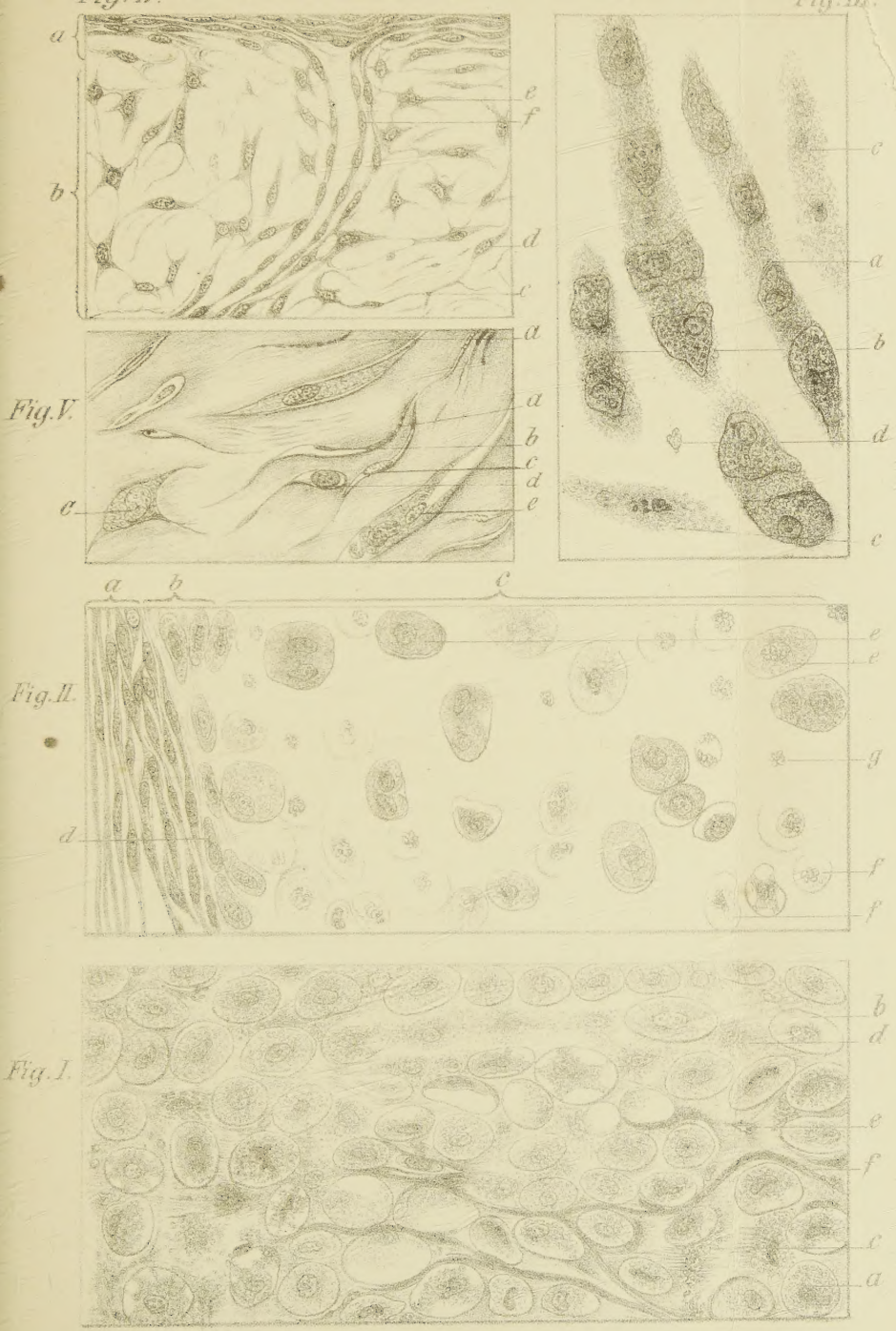
Fig.V.
a
b
e
f
d
c
a
a
b
c
d
e
e
Fig.III.
c
a
b
d
c
Fig.II.
a
b
c
e
e
g
d
f
f
Fig.I.
b
d
e
f
c
a
A. Anders Sel.